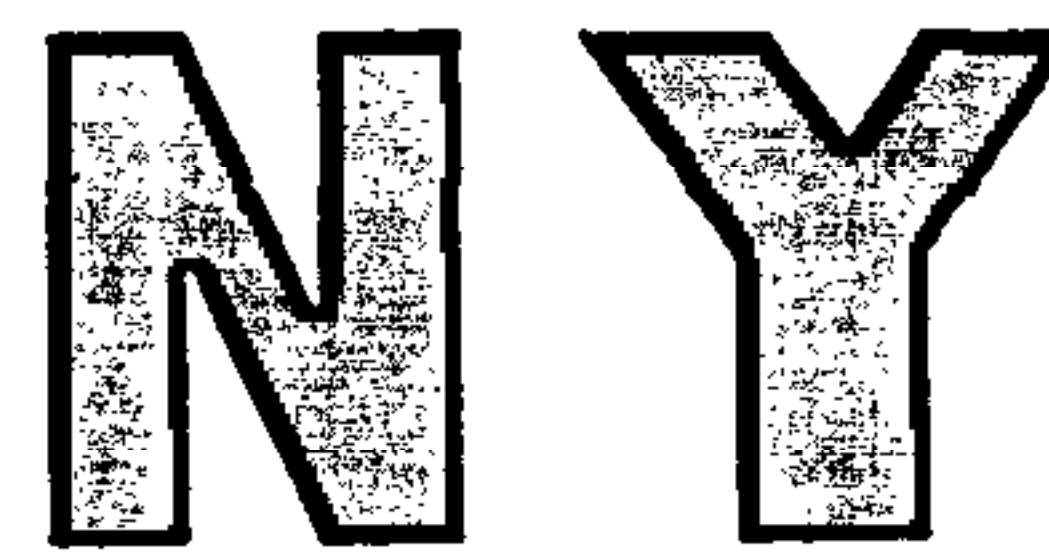



中华人民共和国农业行业标准

NY/T 676—2010
代替 NY/T 676—2003

牛肉等级规格

Beef quality grading

2010-07-08 发布

2010-09-01 实施

中华人民共和国农业部 发布

前 言

本标准遵照 GB/T 1.1—2009 给出的规则起草。

本标准代替 NY/T 676—2003《牛肉品质分级》。

本标准与 NY/T 676—2003 相比主要变化如下：

——修改了范围、规范性引用文件、术语和定义的内容(见 2003 年版的 1、2、3)；

——删除了技术要求中的部分内容(见 2003 年版的 3.1、3.3、3.4、3.5)；

——增加了牛肉品质等级的定义(见 2010 年版的 3.2、3.3、3.4、3.5)；

——删除了胴体产量级的有关内容(见 2003 年版的 4.1、4.2、5.2)；

——删除了附录中的屠宰与分割技术、眼肌面积与背膘厚度测定方法示意图、标准牛胴体的产生、牛半胴体结构图、牛肉分割方法及命名标准等内容(见 2003 年版的附录 A、附录 G、附录 H、附录 I、附录 J)。

本标准由中华人民共和国农业部提出。

本标准由全国畜牧业标准化技术委员会(SAC/TC274)归口。

本标准参与起草单位：南京农业大学、中国农业科学院。

本标准主要起草人：周光宏、彭增起、孙宝忠、高峰、杨朝勇、李春保、胡铁军、吴菊清、史文利、江龙建。

本标准所代替的历次版本发布情况：

——NY/T 676—2003 系首次发布，本次为第一次修订。

牛肉等级规格

1 范围

本标准规定了牛肉的术语和定义、技术要求、评定方法。

本标准适用于牛肉品质分级；本标准不适用于小牛肉、小白牛肉、雪花肉的分级。

2 规范性引用文件

下列文件对于本文件的应用是必不可少的。凡是注日期的引用文件，仅注日期的版本适用于本文件。凡是不注日期的引用文件，其最新版本(包括所有的修改单)适用于本文件。

GB 18393—2001 牛羊屠宰产品品质检验规程

3 术语和定义

下列术语和定义适用于本文件。

3.1

胴体 **beef carcass**

牛宰杀放血后，除去皮、头、蹄、尾、内脏及生殖器(母牛去除乳房)的躯体部分。

3.2

特级牛肉 **prime beef**

肥育牛按规范工艺屠宰、加工，按 GB 18393—2001 检验合格，符合附录 A 胴体等级图谱特级要求的牛肉。

3.3

优级牛肉 **choice beef**

肥育牛按规范工艺屠宰、加工，按 GB 18393—2001 检验合格，符合附录 A 胴体等级图谱优级要求的牛肉。

3.4

良好级牛肉 **select beef**

肥育牛按规范工艺屠宰、加工，按 GB 18393—2001 检验合格，符合附录 A 胴体等级图谱良好级要求的牛肉。

3.5

普通级牛肉 **ordinary quality beef**

肥育牛按规范工艺屠宰、加工，按 GB 18393—2001 检验合格，符合附录 A 胴体等级图谱普通级要求的牛肉。

3.6

生理成熟度 **maturity**

根据门齿变化或胴体脊椎骨棘突末端软骨的骨质化程度评定牛年龄的指标。

3.7

大理石纹 **marbling**

反映背最长肌中肌内脂肪的含量和分布状态，根据附录 B 来评价。

4 技术要求

4.1 牛肉品质等级主要由大理石纹等级和生理成熟度两个指标来评定,分为特级、优级、良好级和普通级。

4.2 牛肉品质等级按附录 A 评定,同时结合肌肉色和脂肪色对等级进行适当的调整。当肉色等级为 3 级~7 级,脂肪色等级为 1 级~4 级时,则不进行调整;当肌肉色等级为 1 级~2 级、8 级或脂肪色等级为 5 级~8 级时,牛肉品质等级在附录 E 评定等级的基础上下降一个等级。

5 评定方法

胴体分割 0.5 h 后,在 660 lx 白炽灯照明的条件下进行评定。

5.1 大理石纹

选取第 5 肋至第 7 肋间,或第 11 肋至第 13 肋间背最长肌横切面进行评定,按照大理石纹等级图谱评定背最长肌横切面处等级。大理石纹共分为 5、4、3、2、1 五个等级。附录 B 大理石纹等级图给出的是每级中纹理的最低标准。

5.2 生理成熟度

以脊椎骨棘突末端软骨的骨质化程度和门齿变化为依据来判断生理成熟度,生理成熟度分为 A、B、C、D、E 五级。脊椎骨棘突末端软骨的骨质化程度见附录 C,门齿变化见附录 D,生理成熟度见附录 E。

5.3 肌肉色

按图 F.1 判断背最长肌横切面处肌肉色的颜色等级。肌肉色按颜色深浅分为八个等级,其中 4、5 两级的肉色最好。

5.4 脂肪色

按图 F.2 判断背最长肌横切面处肌内脂肪和皮下脂肪的颜色等级。脂肪色等级分为八个等级,其中 1、2 两级的脂肪色最好。

附录 A
(规范性附录)
胴体等级图

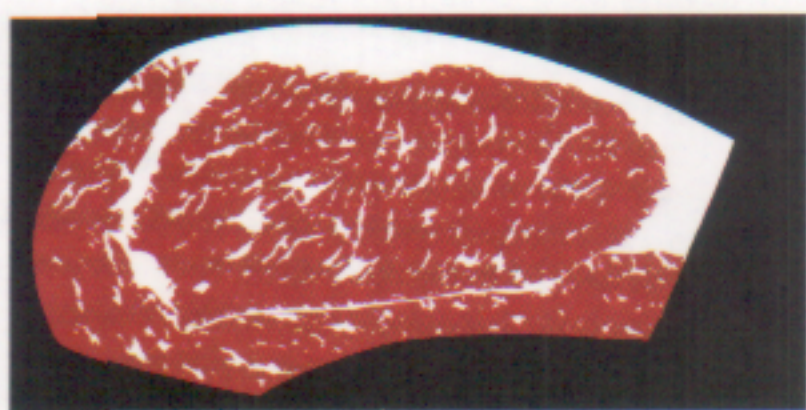
大理石纹等级	A(12月龄~24月龄)	B(24月龄~36月龄)	C(36月龄~48月龄)	D(48月龄~72月龄)	E(72月龄以上)
	无或出现第一对永久门齿	出现第二对永久门齿	出现第三对永久门齿	出现第四对永久门齿	永久门齿磨损较重
5级(丰富)	特级	特级	特级	特级	特级
4级(较丰富)					
3级(中等)	特级	特级	特级	特级	特级
2级(少量)					
1级(几乎没有)	特级	特级	特级	特级	特级

本图中给出的等级为在 11~13 肋骨间评定等级,若在 5~7 肋骨间评定等级时,大理石纹等级应再下降一个等级(见示例)。

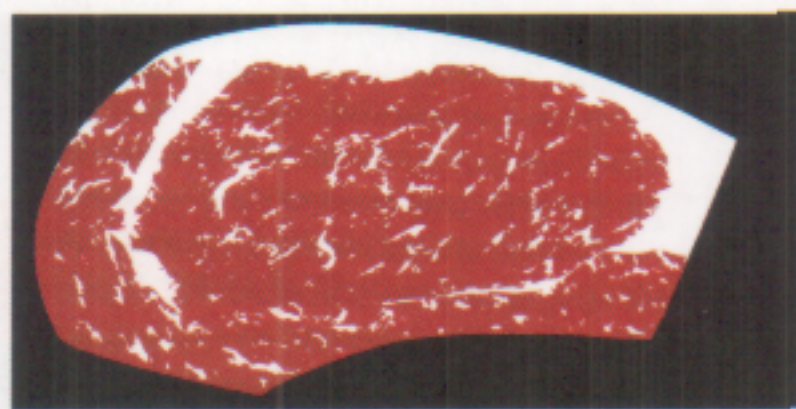
示例:如果在 5~7 肋骨间评定等级时,大理石纹等级为 4 级,等同于在 11~13 肋骨间评定等级时的 3 级,最终大理石纹等级应为 3 级。

附录 B
(规范性附录)
牛肉大理石纹评级图谱

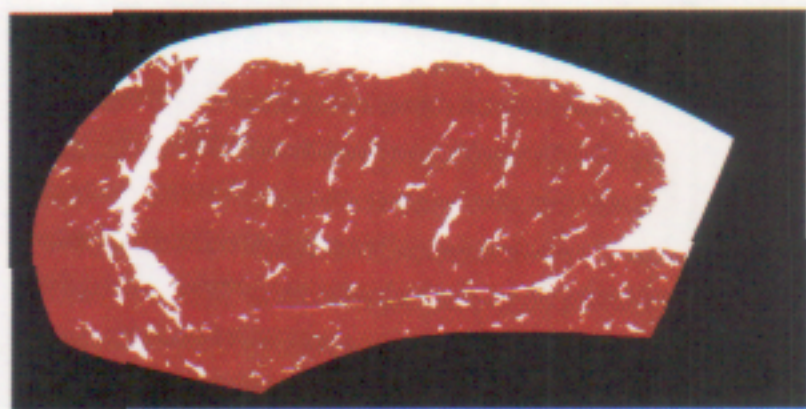
本附录给出的大理石纹图谱是纹理的最低标准。



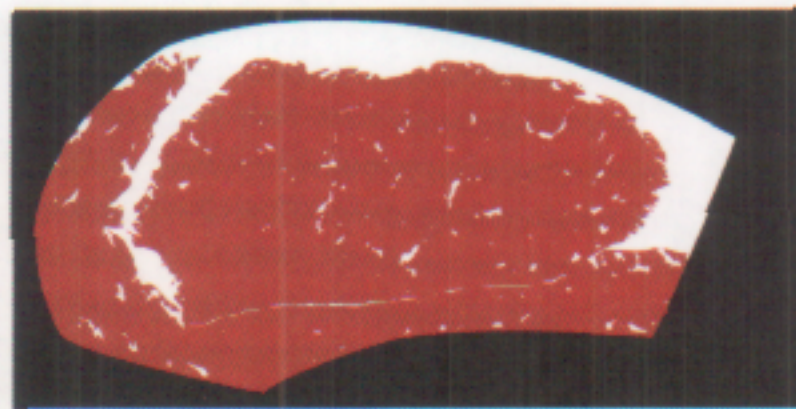
5级




4级



3级

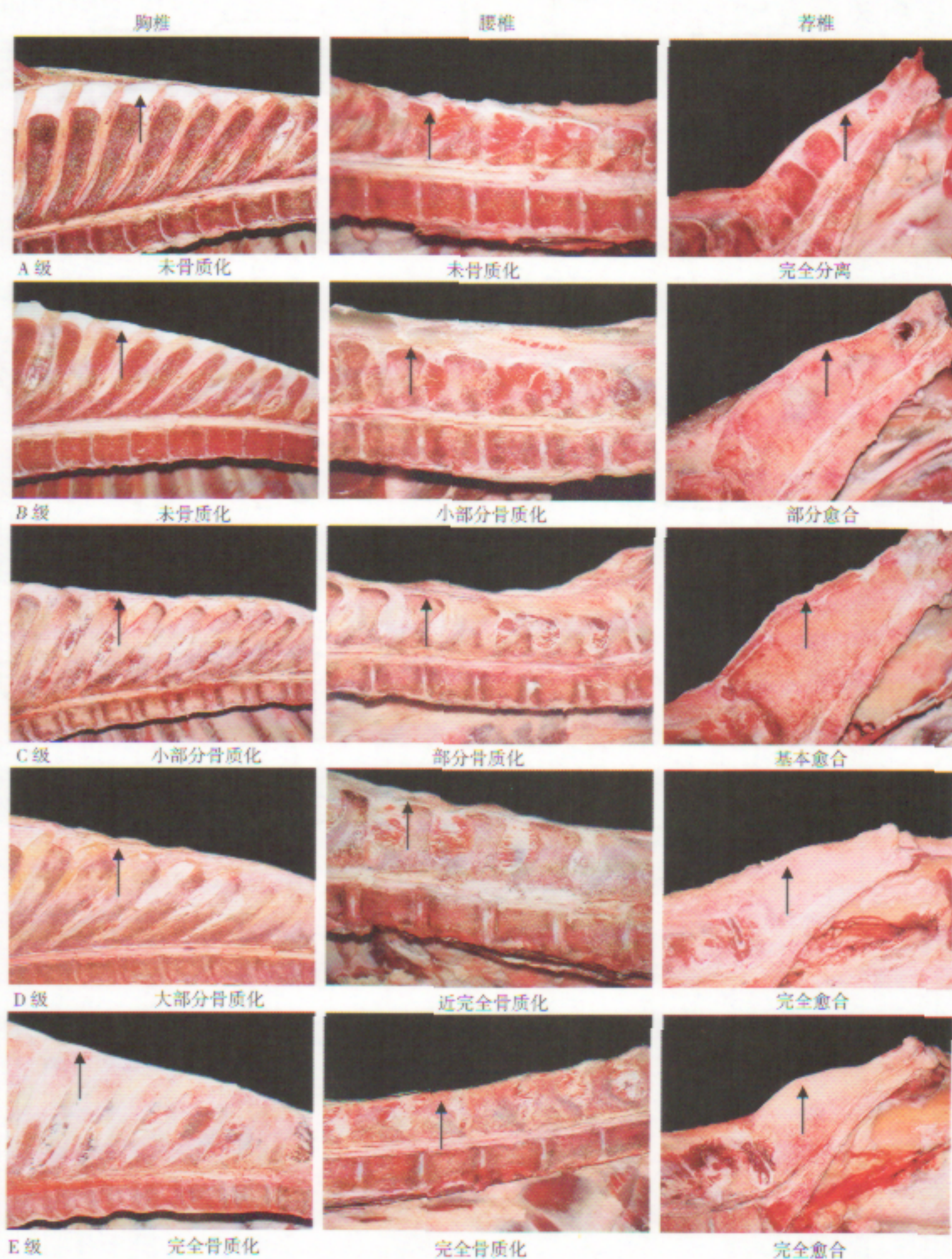


2级

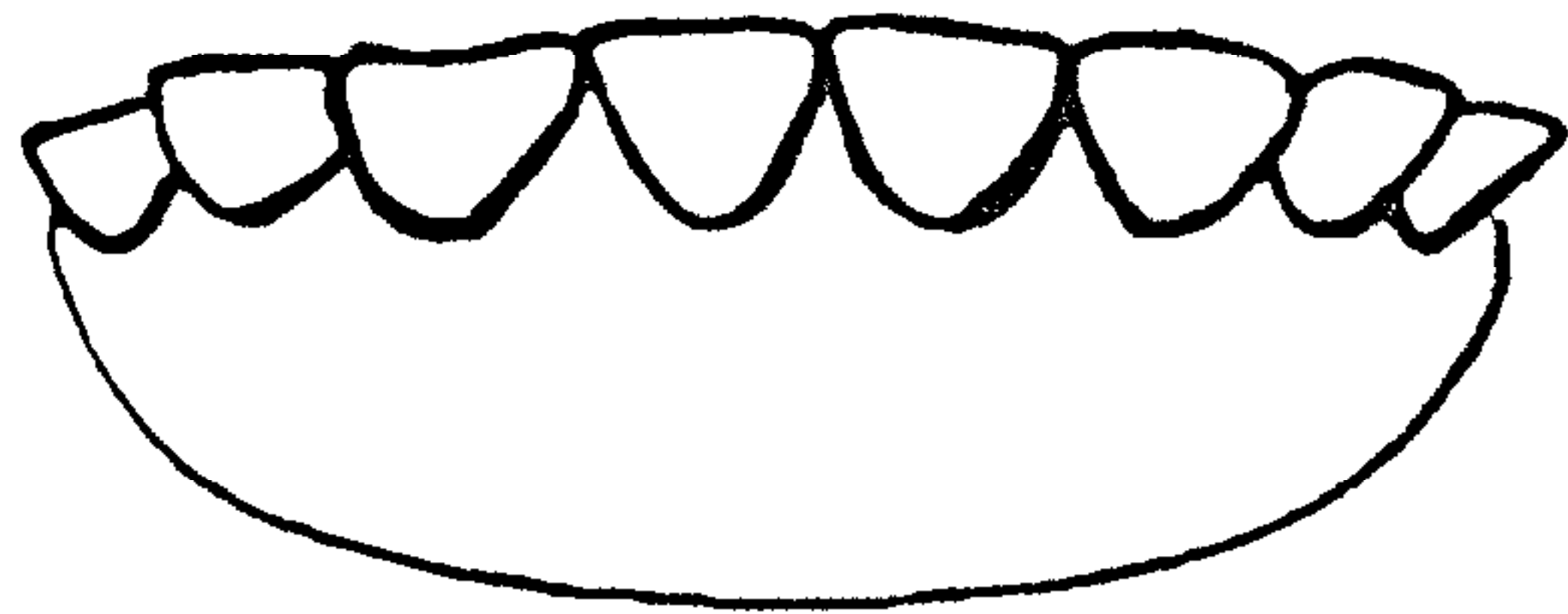


1级

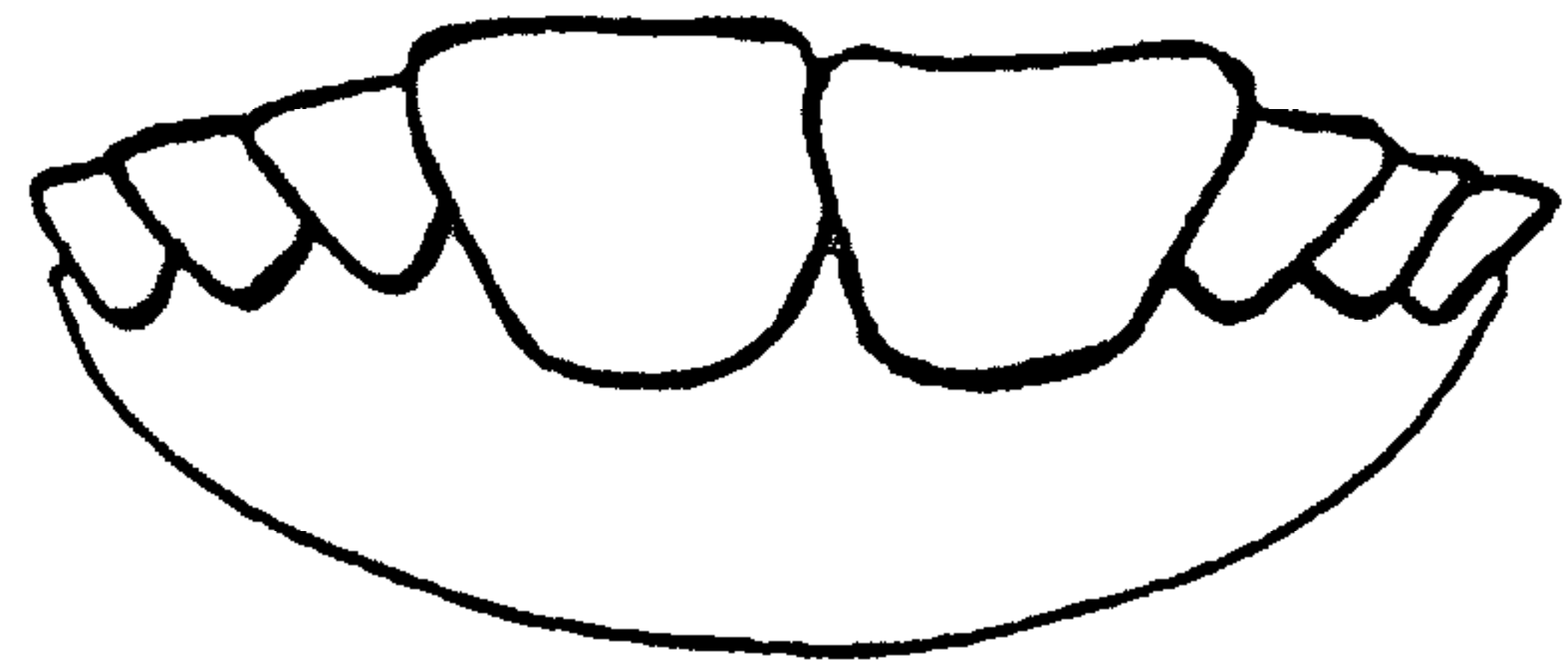
附录 C
(规范性附录)
脊椎骨骨质化程度示意图



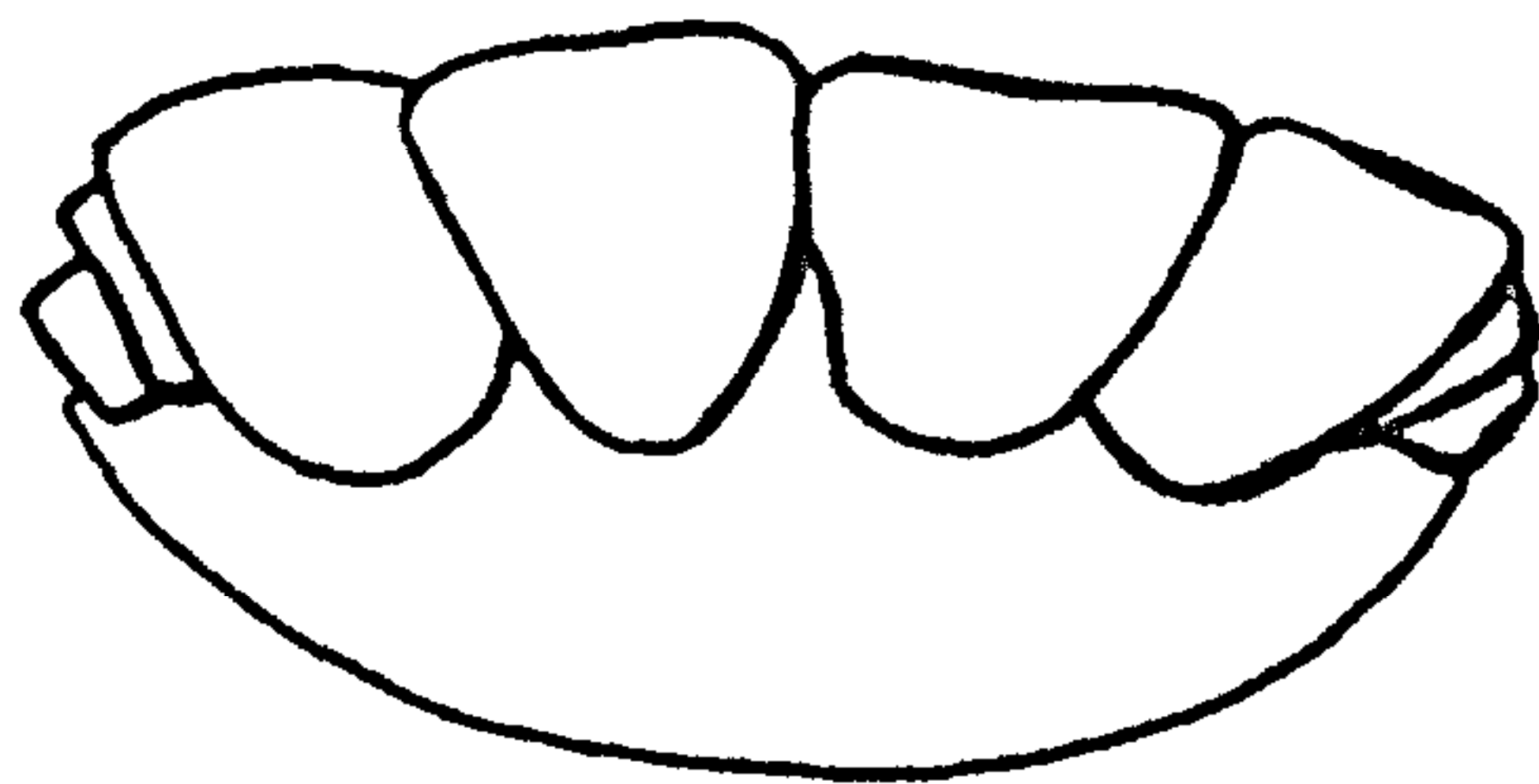
附录 D
(规范性附录)
齿龄评级图谱



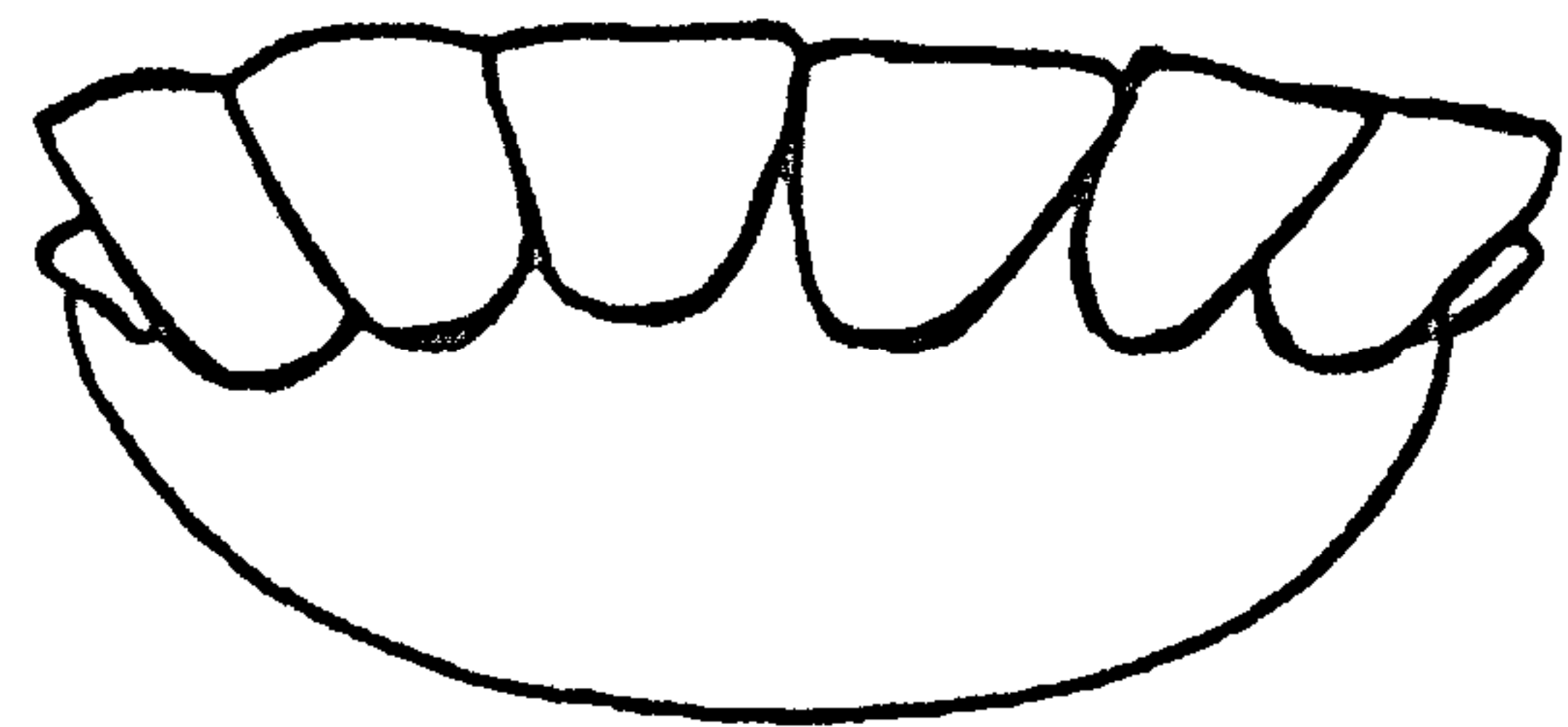
乳齿(18月龄以内)



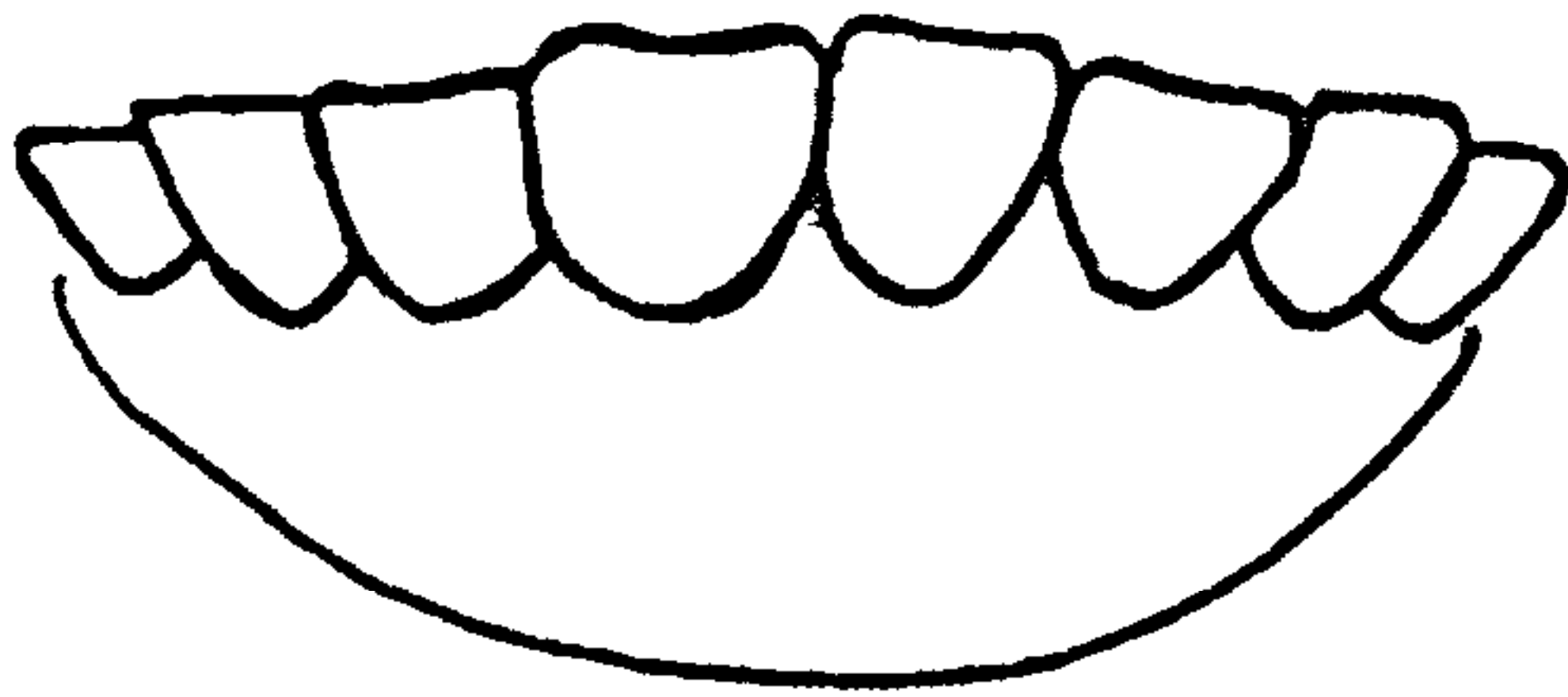
1对永久门齿(18月龄~24月龄)



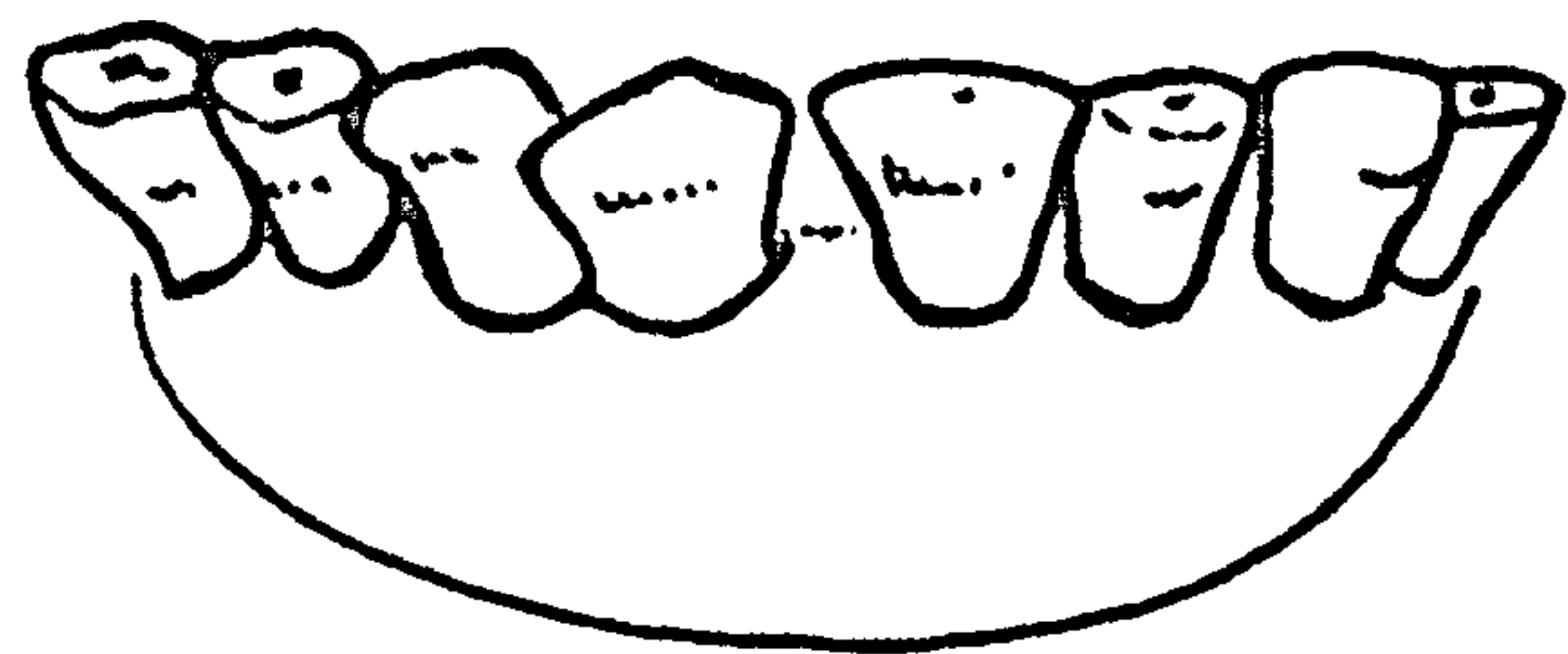
2对永久门齿(30月龄~36月龄)



3对永久门齿(42月龄~48月龄)



4对永久门齿(54月龄~60月龄)



永久门齿磨损严重(72月龄以上)

附录 E
(规范性附录)

门齿变化及脊椎骨骨质化程度与生理成熟度的关系

表 E.1 门齿变化与年龄的关系

年 龄	门齿的变化
12 月龄	乳齿或内中间齿齿冠磨平, 牙齿间隙增大
18 月龄~24 月龄	乳齿脱落, 换生永久门齿(出现第一对永久门齿)
30 月龄~36 月龄	乳内中间齿脱落, 永久内中间齿长出(出现第二对永久门齿)
42 月龄~48 月龄	乳外中间齿脱落, 永久外中间齿长出(出现第三对永久门齿)
54 月龄~60 月龄	乳齿脱落, 换生永久门齿(出现第四对永久门齿, 也叫齐口)
66 月龄~72 月龄	永久门齿与内中间齿磨损较重, 永久门齿珐琅质快磨完, 齿面呈椭圆形
72 月龄以上	永久门齿齿面呈长方形, 内、外中间齿呈横椭圆形

表 E.2 脊椎骨骨质化程度、门齿变化与生理成熟度的关系

脊柱部位	生理成熟度				
	A	B	C	D	E
	24 月龄以下	24 月龄~36 月龄	36 月龄~48 月龄	48 月龄~72 月龄	72 月龄以上
	无或出现第一对永久门齿	出现第二对永久门齿	出现第三对永久门齿	出现第四对永久门齿	永久门齿磨损较重
荐椎	明显分开	开始愈合	愈合但有轮廓	完全愈合	完全愈合
腰椎	未骨质化	一点骨质化	部分骨质化	近完全骨质化	完全骨质化
胸椎	未骨质化	未骨质化	小部分骨质化	大部分骨质化	完全骨质化

附录 F
(规范性附录)
肌肉色和脂肪色评级图谱

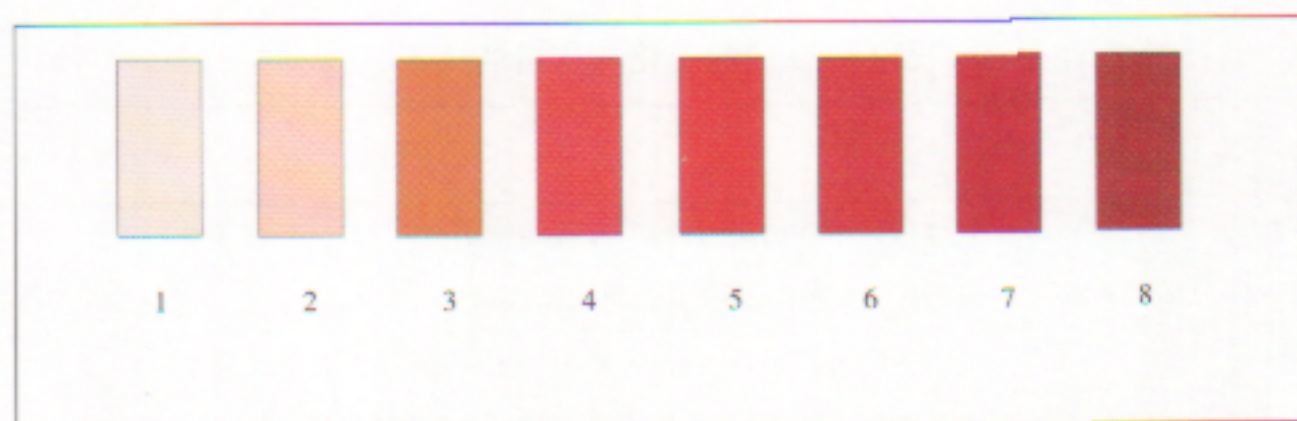


图 F.1 肌肉颜色等级图

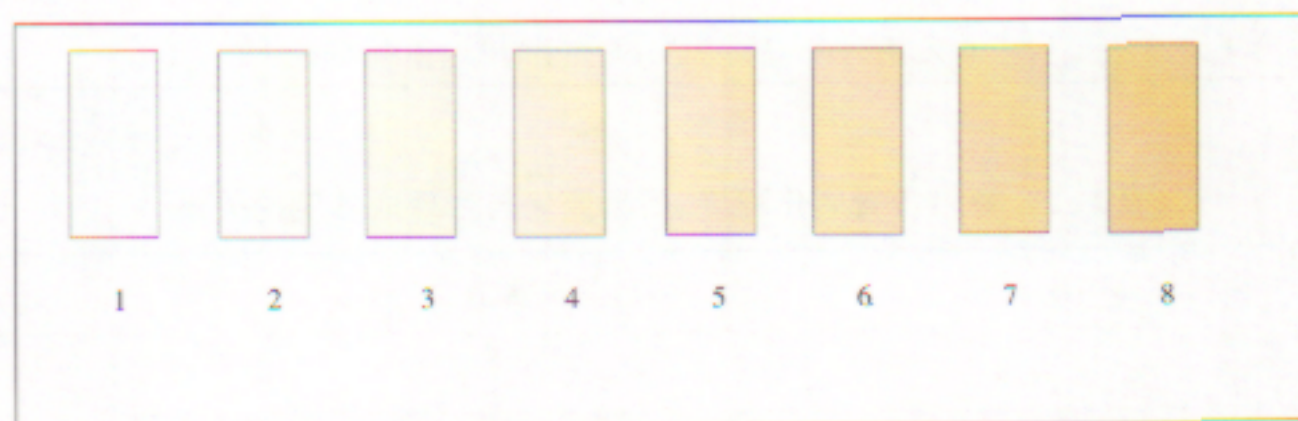

图 F.2 脂肪颜色等级图